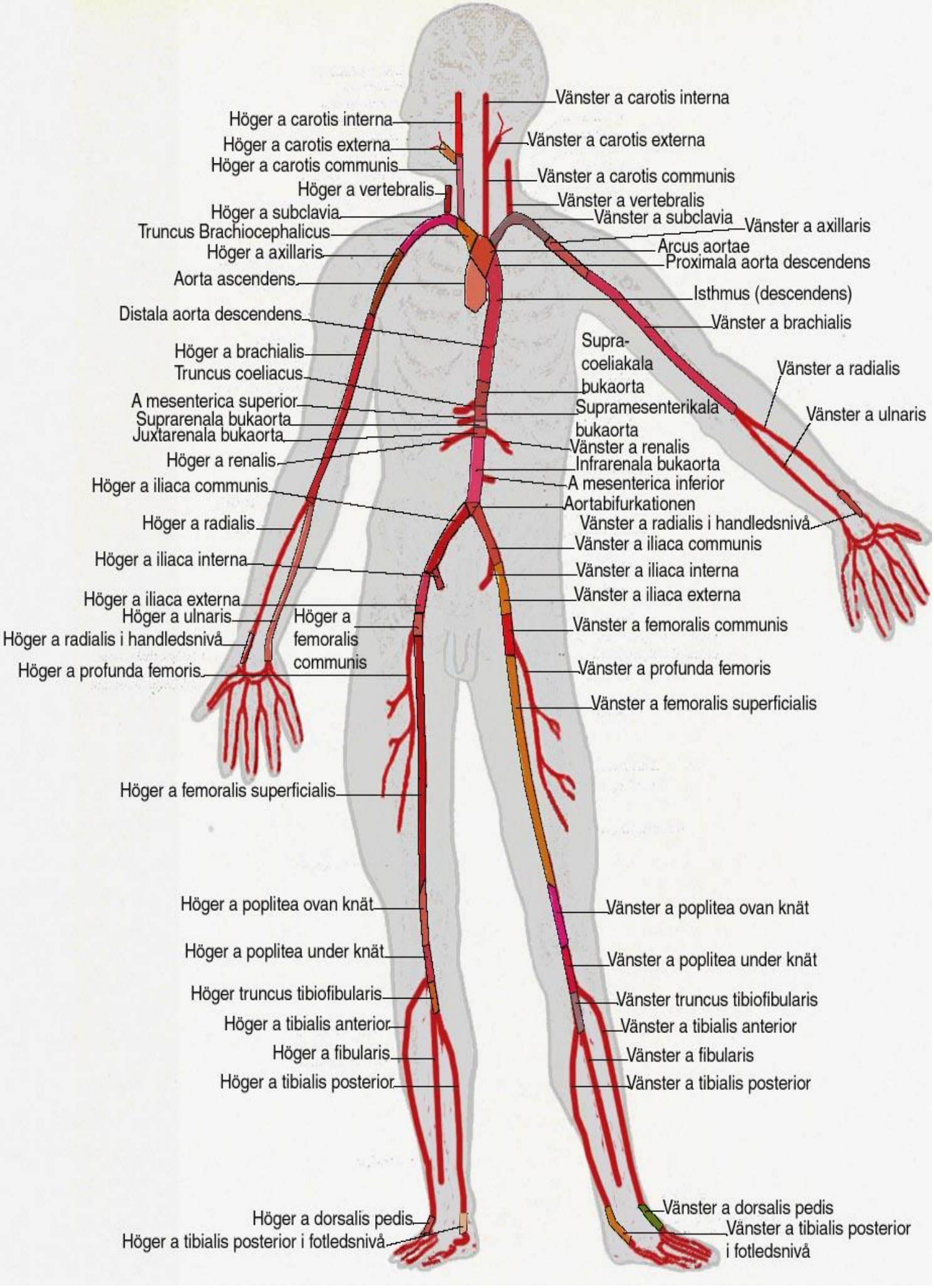
Höger a carotis interna
Höger a carotis externa
Höger a carotis communis
Höger a vertebralis
Höger a subclavia
Truncus Brachiocephalicus
Höger a axillaris
Aorta ascendens
Distala aorta descendens
Höger a brachialis
Truncus coeliacus
A mesenterica superior
Suprarenala bukaorta
Juxtarenala bukaorta
Höger a renalis
Höger a iliaca communis
Höger a radialis
Höger a iliaca interna
Höger a iliaca externa
Höger a ulnaris
Höger a radialis i handledsnivå
Höger a profunda femoris
Höger a femoralis communis
Höger a femoralis superficialis
Höger a poplitea ovan knät
Höger a poplitea under knät
Höger truncus tibiofibularis
Höger a tibialis anterior
Höger a fibularis
Höger a tibialis posterior
Höger a dorsalis pedis
Höger a tibialis posterior i fotledsnivå
Vänster a carotis interna
Vänster a carotis externa
Vänster a carotis communis
Vänster a vertebralis
Vänster a subclavia
Vänster a axillaris
Arcus aortae
Proximala aorta descendens
Isthmus (descendens)
Vänster a brachialis
Supra-
coeliakala
bukaorta
Supramesenterikala
bukaorta
Vänster a renalis
Infrarenala bukaorta
A mesenterica inferior
Aortabifurkationen
Vänster a radialis i handledsnivå
Vänster a radialis
Vänster a ulnaris
Vänster a iliaca communis
Vänster a iliaca interna
Vänster a iliaca externa
Vänster a femoralis communis
Vänster a profunda femoris
Vänster a femoralis superficialis
Vänster a poplitea ovan knät
Vänster a poplitea under knät
Vänster truncus tibiofibularis
Vänster a tibialis anterior
Vänster a fibularis
Vänster a tibialis posterior
Vänster a dorsalis pedis
Vänster a tibialis posterior
i fotledsnivå