


SÅRSKADOR & MJUKDELSINFEKTIONER



Innehållsansvarig:
Johan Thorfinn
Docent/universitetsöverläkare

Sårskador & Mjukdelsinfektioner

- **Översikt:**
 - Ytliga sår
 - Skärskador
 - Infekterade sår
 - Allvarlig mjukdelsinfektion

KUB-kurs "Akut Kirurgi" – Sårskador &
Mjukdelsinfektioner

Sårskador

- **Rengöring**
 - Bakteriekontamination
 - Främmande kropp
 - Traumatisk tatuering
- **Omläggning**
 - Lagom fuktig miljö

KUB-kurs "Akut Kirurgi" – Sårskador & Mjukdelsinfektioner

Sårskador

PATIENTFOTO

KUB-kurs "Akut Kirurgi" – Sårskador & Mjukdelsinfektioner

Suturteknik

- **Traumatiska skärskador**
 - **Rengöra**
 - Spola med koksaltlösning
 - Ta bort främmande material
 - Debridera devitaliserad vävnad

KUB-kurs "Akut Kirurgi" – Sårskador & Mjukdelsinfektioner

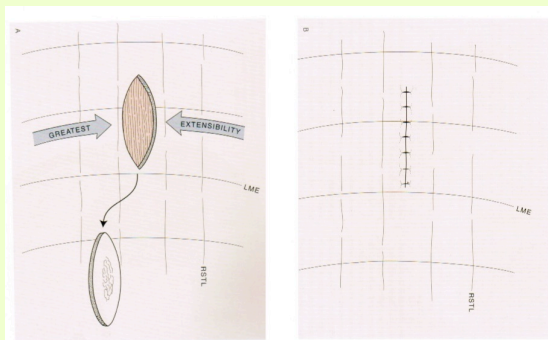
Suturteknik

- **Traumatiska sår**
 - **Förbereda**
 - Skära rent sårkanter 3-5 mm

KUB-kurs "Akut Kirurgi" – Sårskador & Mjukdelsinfektioner

Suturteknik

- **Ovalär excision**



Källa: Baker SH, Local Flaps in Facial Reconstruction, 2nd Ed.

KUB-kurs "Akut Kirurgi" – Sårskador & Mjukdelsinfektioner

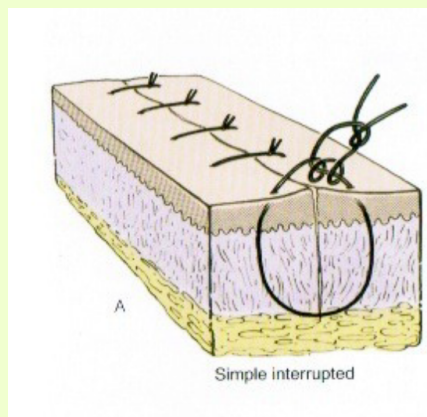
Suturteknik

- **Traumatiska sår**
 - **Primärsluta?**
 - (resorberbar subkutan t ex Vicryl)
 - Icke-resorberbar hudsutur t ex Prolene
 - **Sekundärläkning?**
 - Lagg om fuktigt dagligen
 - Upprepa revision?
 - Sekundärslutning/-läkning

KUB-kurs "Akut Kirurgi" – Sårskador & Mjukdelsinfektioner

Suturteknik

Primärslutning

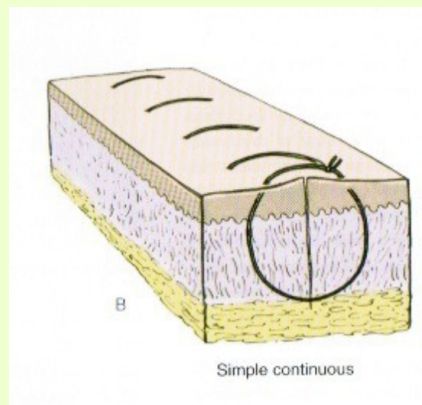


Källa: Baker SH, Local Flaps in Facial Reconstruction, 2nd Ed.

KUB-kurs "Akut Kirurgi" – Sårsador & Mjukdelsinfektioner

Suturteknik

Primärslutning

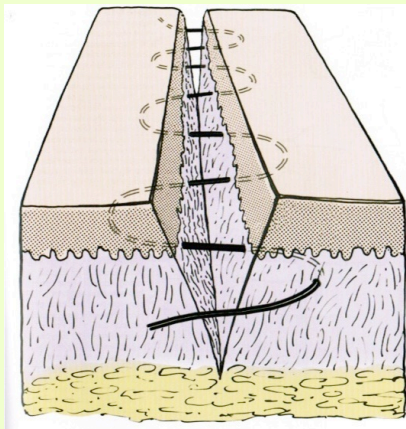


Källa: Baker SH, Local Flaps in Facial Reconstruction, 2nd Ed.

KUB-kurs "Akut Kirurgi" – Sårsador & Mjukdelsinfektioner

Suturteknik

Primärslutning

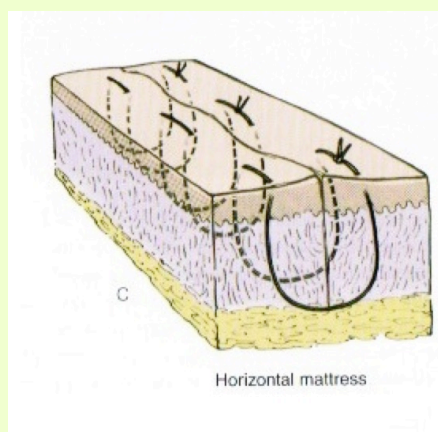


Källa: Baker SH, Local Flaps in Facial Reconstruction, 2nd Ed.

KUB-kurs "Akut Kirurgi" – Sårskador & Mjukdelsinfektioner

Suturteknik

Primärslutning

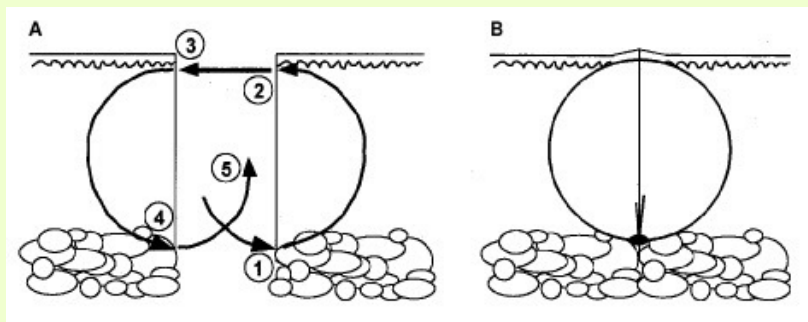


Källa: Baker SH, Local Flaps in Facial Reconstruction, 2nd Ed.

KUB-kurs "Akut Kirurgi" – Sårskador & Mjukdelsinfektioner

Suturteknik

Intradermal / subdermal / subkutan / inverterad



Källa: HQMedED

KUB-kurs "Akut Kirurgi" – Sårskador & Mjukdelsinfektioner

Suturteknik

PATIENTFOTO

KUB-kurs "Akut Kirurgi" – Sårskador & Mjukdelsinfektioner

Allvarlig mjukdelsinfektion

■ Bakgrund

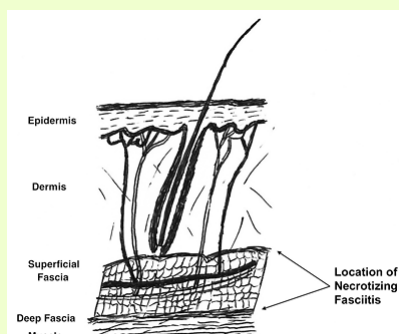
- Ca 20-30% mortalitet
- 1 per 250 000
- Män / kvinnor 3:1
- Snabb spridning (2-3 cm/h)

Källa: Misiakos P. et al, Front Surg 2014;1:36.

KUB-kurs "Akut Kirurgi" – Sårskador & Mjukdelsinfektioner

Allvarlig mjukdelsinfektion

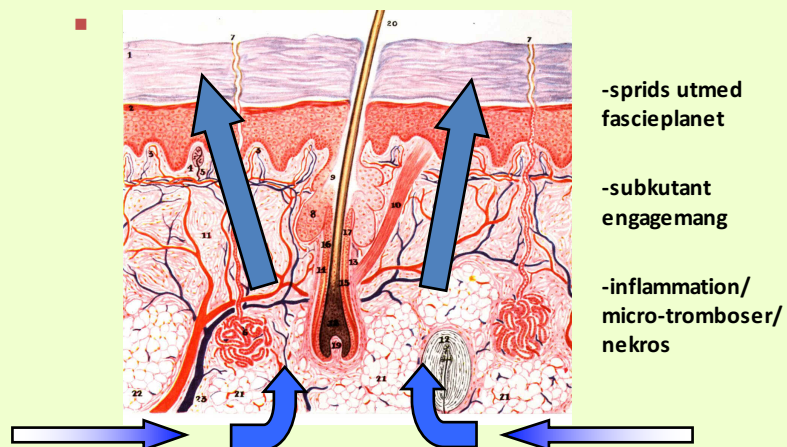
■ Bakgrund



Källa: Stoneback, Trauma Update, 2011.

KUB-kurs "Akut Kirurgi" – Sårskador & Mjukdelsinfektioner

Allvarlig mjukdelsinfektion



-sprids utmed
fascieplanet

-subkutant
engagemang

-inflammation/
micro-tromboser/
nekros

KUB-kurs "Akut Kirurgi" – Sårskador &
Mjukdelsinfektioner

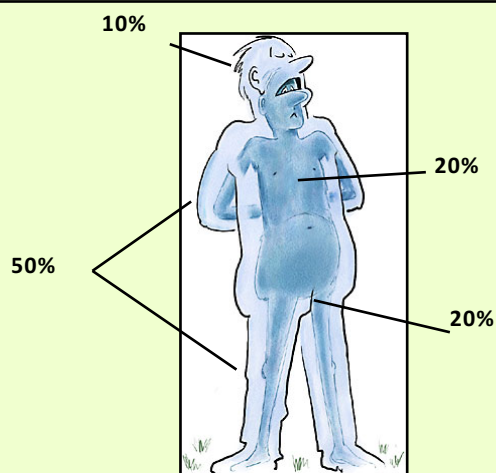
Allvarlig mjukdelsinfektion

▪ Riskgrupper

- Immunosupprimerade
- Diabetiker
- Nedsatt AT
- Missbrukare
- Nyopererade
- Ibland helt frisk patient utan synbar anledning

KUB-kurs "Akut Kirurgi" – Sårskador &
Mjukdelsinfektioner

Allvarlig mjukdelsinfektion



KUB-kurs "Akut Kirurgi" – Sårskador & Mjukdelsinfektioner

Allvarlig mjukdelsinfektion

- **Agens**
 - Grupp A Streptokocker
 - Tarmflora (blandinfektion)
 - E. coli bl a
 - Clostridium perfringens
 - (vibrios – badsårsfeber)

KUB-kurs "Akut Kirurgi" – Sårskador & Mjukdelsinfektioner

Allvarlig mjukdelsinfektion

▪ **Symptom**

- Snabbt insjuknande
 - AT ↓, muskelsmärta, feber
 - sepsis, chock
- Kraftig smärta (Pain out of proportion)
 - Inte alltid hudsår
- Diskret rodnad initialt
 - Senare: blårod hudfärg, blåsor, nekros
- Inte alltid gasknister!

KUB-kurs "Akut Kirurgi" – Sårskador & Mjukdelsinfektioner

Allvarlig mjukdelsinfektion

Multidisciplinär handläggning

- kirurg
- plastikkirurg
- anesthesiolog
- infektionsläkare
- ortoped, urolog, gynekolog...

KUB-kurs "Akut Kirurgi" – Sårskador & Mjukdelsinfektioner

Allvarlig mjukdelsinfektion

- **Utredning / diagnostik / behandling**
 - Explorera? Kan göras bedside.
 - Strep A-test i såret
 - CT / MR

KUB-kurs "Akut Kirurgi" – Sårskador & Mjukdelsinfektioner

Allvarlig mjukdelsinfektion

- **Mikrobiologi**
 - Helst innan antibiotika, men skall inte fördröja behandlingen!
 - Blododling (anaerob / aerob)
 - Odling från svalg, NPH, urin, sår
 - Vävnadsodling

KUB-kurs "Akut Kirurgi" – Sårskador & Mjukdelsinfektioner

Allvarlig mjukdelsinfektion

- **Utredning / diagnostik / behandling**

- **Intensivvård**

- Iv-vätska
 - Inotrop stöd?
 - Antibiotika
 - Hud: bensylpenicillin 3g x 3 + klindamycin 600mg x 3
 - Tarm: karbapenem 1g x 3 + klindamycin 600 mg x 3
 - Chock: tobramycin

KUB-kurs "Akut Kirurgi" – Sårskador & Mjukdelsinfektioner

Allvarlig mjukdelsinfektion

- **Utredning / diagnostik / behandling**

- **Intensivvård** *forts*

- Intravenöst gammaglobulin
 - Om streptokocker
 - Tryckkammarbehandling
 - Om C. perfringens

KUB-kurs "Akut Kirurgi" – Sårskador & Mjukdelsinfektioner

Allvarlig mjukdelsinfektion

- **Utredning / diagnostik / behandling**
 - **Kirurgi**
 - Bråttom!
 - Ta bort nekroser
 - Hudsparande om möjligt
 - Ofta fascia och subkutant fett
 - Lämna öppet
 - Fuktiga koksaltkompresser / fuktspärr
 - Undertrycksbehandling
 - Upprepa (1-2 dagar eller vid dåligt svar)

KUB-kurs "Akut Kirurgi" – Sårskador & Mjukdelsinfektioner

Allvarlig mjukdelsinfektion

Fallbeskrivning 1

PATIENTFOTO

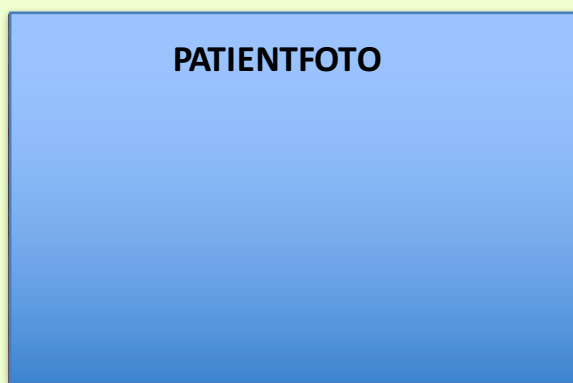


KUB-kurs "Akut Kirurgi" – Sårskador & Mjukdelsinfektioner

Allvarlig mjukdelsinfektion

Fallbeskrivning 2

Appendektomi



KUB-kurs "Akut Kirurgi" – Sårskador & Mjukdelsinfektioner

Allvarlig mjukdelsinfektion

- **Akut stabilisering**

Får inte fördröja kirurgi eller HBO.

- **Mikrobiologisk diagnostik**

Blododling, vävnadsodling

- **Antibiotika**

bensyl-PC / karbapenem (ev: kindamycin, tobramycin)

- **Kirurgi**

Livräddande!

Tillräcklig revision, men vävnadsbesparande

- **Radiologisk diagnostik**

MR / CT

- **HBO**

Före kirurgi endast vid gasgangrän

KUB-kurs "Akut Kirurgi" – Sårskador & Mjukdelsinfektioner

Tänk på att

- **Små sår: rengöring / revision**
- **Primärslut om rent och ej stor tension**
- **All omläggning syftar till att skydda hud och behålla lagom fuktighet i såret**
- **Avkapslad infektion öppnas frikostigt, antibiotika är bara tillägg**
- **Vid galopperande mjukdelsinfektion är snabb kirurgi ENDA livräddande åtgärden!**

KUB-kurs "Akut Kirurgi" – Sårskador & Mjukdelsinfektioner

Frågor?

KUB-kurs "Akut Kirurgi" – Sårskador & Mjukdelsinfektioner